

EL AGREGADO DE TRIÓXIDO MINERAL (MTA) EN ENDODONCIA THE MINERAL TRIOXIDE AGGREGATE (MTA) IN ENDODONTICS

Zabala Mostajo Patricia Erika¹

¹ Docente Facultad de Odontología Universidad Autónoma Juan Misael Saracho Tarija - Bolivia

Dirección para la correspondencia: Calle Ballivian 725, Tarija – Bolivia
Correo electrónico: patyzabala75@gmail.com

RESUMEN

El agregado de trióxido mineral (MTA) es un nuevo material desarrollado para endodoncia. Las principales indicaciones del MTA, son el tratamiento pulpar en dientes vitales (pulpotomías, recubrimiento pulpar directo), apicoformaciones (barrera apical), cirugía endodóncica, reparación de perforaciones furcales, laterales y las provocadas por las reabsorciones. El MTA favorece la formación de hueso y cemento, y puede facilitar la regeneración del ligamento periodontal sin provocar inflamación.

PALABRAS CLAVE

Agregado de trióxido mineral, MTA, Endodoncia.

ABSTRACT

Mineral trioxide aggregate (MTA) is a new material developed for endodontics. The principal indications of MTA are vital pulp therapy (pulpotomy, direct pulp capping), apexification (apical plug), endodontic surgery, and lateral, furcal and resorption perforations repair. The MTA favours the formation of cementum and bone, and it may facilitate the regeneration of the periodontal ligament without provoking inflammation.

KEYWORDS

Mineral trioxide aggregate, MTA, Endodontics.

INTRODUCCIÓN

El agregado de trióxido mineral (MTA) ha sido estudiado ampliamente como material para sellar las vías de comunicación entre el sistema de conductos radiculares y los tejidos perirradiculares.

El MTA y sus propiedades se han valorado in vitro e in vivo ampliamente en la bibliografía, pero todavía no existen estudios ni resultados a largo plazo. A corto plazo este material resulta muy prometedor para determinadas indicaciones.

El MTA es un polvo que consta de partículas finas hidrofílicas que fraguan en presencia de humedad. La hidratación del polvo genera un gel coloidal que forma una estructura dura. El material MTA está compuesto principalmente por partículas de silicato tricálcico, aluminato tricálcico, silicato dicálcico, aluminato férrico tetracálcico, óxido de bismuto, y sulfato de calcio dihidratado.

El tiempo de fraguado del material está entre tres y cuatro horas. El MTA es un cemento muy alcalino, con un pH de 12,5^{1*}. Este pH es muy similar al del Hidróxido de Calcio, y puede posibilitar efectos antibacterianos². El material tiene una fuerza compresiva baja, lo que provoca que no pueda ser usado en áreas funcionales¹. Otras características del MTA son su baja solubilidad¹ y una radiopacidad mayor que la dentina³. Además el MTA ha demostrado una buena biocompatibilidad⁴, un excelente sellado a la microfiltración, una buena adaptación marginal⁵ y parece que reduce la

microfiltración de bacterias⁶.

PREPARACIÓN DEL MTA

El MTA está comercializado por Maillefer-Dentsply (Ballaugues, Suiza) bajo el nombre ProRoot MTA® (fig. 1) y viene presentado en sobres herméticamente sellados que contienen el polvo del MTA. El ProRoot adjunta unas pipetas con agua estéril. El MTA debe prepararse inmediatamente antes de su utilización. El polvo se mezcla con agua estéril en una proporción 3:1 en una loseta de vidrio para dar una consistencia que sea manejable^{7**}. Algunos autores utilizan solución anestésica en lugar de agua estéril^{8*}. Una vez el material haya cogido una consistencia adecuada, puede ser aplicado usando un transportador o porta-amalgamas pequeño. El MTA requiere para su fraguado la presencia de humedad. Se puede condensar por medio de una bolita de algodón húmeda, una punta de papel o un atacador pequeño. Después de abrir un sobre de MTA, el polvo no utilizado, se puede guardar en un bote con cierre hermético, para su futura utilización en otros tratamientos. El inconveniente principal del MTA es su difícil manejo, por lo que se requiere práctica.



Figura 1: MTA

INDICACIONES CLÍNICAS DEL MTA

RECUBRIMIENTOS PULPARES Y PULPOTOMIAS

El recubrimiento pulpar y la pulpotomía sólo están indicados en dientes con ápices inmaduros cuando se expone la pulpa, y se quiere mantener su vitalidad. Estos tratamientos están contraindicados si existe sintomatología de pulpitis irreversible. El MTA ha demostrado que estimula la formación de puentes de dentina adyacente a la pulpa dental. Esta formación de dentina puede ser debida a la capacidad de sellado, alcalinidad y biocompatibilidad o posiblemente a otras propiedades del MTA⁹.

BARRERA APICAL CON MTA: APICIFORMACIONES

La creación de una barrera apical con MTA está indicada en dientes con pulpas necróticas y ápices abiertos. Varios materiales (hidróxido de calcio, fosfato tricálcico, colágeno, fosfato de calcio, etc.) se han empleado anteriormente como barrera apical, para que la gutapercha pueda condensarse, y así prevenir una posible extrusión de material durante el tratamiento de dientes con el ápice abierto.

Después de una primera cita en la que realizamos la limpieza y conformación del conducto, colocamos hidróxido de calcio durante 7 a 14 días para ayudar a la desinfección y limpieza.

En la segunda cita, eliminamos el hidróxido de calcio, y secamos el conducto con puntas de papel. Si lo consideramos necesario, se puede colocar una matriz, para evitar una sobreobtención del MTA. Para ello se pueden utilizar materiales biocompatibles como son: colágeno absorbible (CollaCote, Calcitek, Plainsboro, NJ, EE.UU.), hidroxiapatita, polvo de hidróxido de calcio, etc.

El MTA se transporta al conducto por medio de un porta-amalgamas, y se condensa suavemente hasta crear unos 3-4 mm de barrera apical. La barrera se comprueba radiográficamente. Si no

conseguimos el resultado esperado, conviene lavar con agua estéril para retirar el MTA, y volver a intentar el procedimiento. Si nos parece apropiada la barrera apical de MTA, colocamos una bolita de algodón húmeda en el conducto junto al MTA, y sellamos la apertura con una obturación provisional.

En una tercera cita se quita el provisional (como mínimo tres o cuatro horas después), se obtura el resto del conducto con gutapercha o composite y se coloca el material de obturación permanente^{7**}.

El MTA puede, por tanto, utilizarse como barrera apical en dientes con ápices inmaduros y pulpa necrótica (figs. 2). Este material estimula la formación de tejido duro sin producir inflamación en el área adyacente al ápice de las raíces inmadura^{10,11*}.

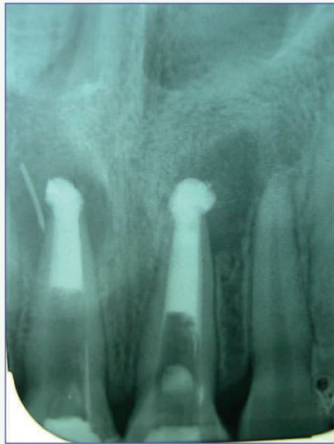

Figura2. La radiografía muestra piezas con ápices inmaduros obturados comta

PERFORACIONES RADICULARES

Las perforaciones radiculares pueden producirse durante la preparación y conformación de los conductos radiculares, en la colocación de postes, en retratamientos, y también como resultado de una reabsorción interna perforante a los tejidos perirradiculares.

La reparación de las perforaciones se puede intentar de forma quirúrgica o no quirúrgica.

Los factores que afectan al pronóstico son el tamaño de la perforación, el daño al hueso y ligamento, el tiempo entre la perforación y la reparación, la habilidad para conseguir un sellado hermético, y si la perforación es supraósea o infraósea. Muchos materiales se han utilizado para la reparación de perforaciones como son la gutapercha, la amalgama de plata, el ionómero de vidrio, el composite, el Super EBA® (Harry J. Bosworth, EE.UU.), el Cavit® (ESPE, Seefeld, Alemania) o el hidróxido de calcio.

Cuando sellemos una perforación, hay que evitar la extrusión de material a los tejidos perirradiculares. Una matriz^{12*} interna nos proporciona biocompatibilidad y control del material restaurador, evitando la sobre o subobtención del MTA en la perforación. Se pueden utilizar con este fin materiales biocompatibles como son: colágeno absorbible (CollaCote, Calcitek, Plainsboro, NJ, EE.UU.), hidroxiapatita, polvo de hidróxido de calcio, etc. La matriz se utilizará en perforaciones mayores de un milímetro. El procedimiento clínico depende de la localización de la perforación:

- En el caso de una perforación en la furca:

Primero, limpiamos la zona con NaOCl o suero salino. Se localizan los conductos y la perforación. Se procede a la instrumentación y obturación, para después reparar la perforación; o bien primero se puede reparar la perforación y luego instrumentar y obturar los conductos.

Si es necesario, se coloca una matriz interna antes del MTA. Mezclamos el MTA con el agua estéril y lo colocamos en la perforación con un porta-amalgamas pequeño. Tras la reparación se coloca una bolita de algodón húmeda junto al MTA, y se sella la apertura con una obturación provisional. Luego, se retira el provisional (como mínimo tres o cuatro horas después) en la siguiente cita para poner el material de obturación permanente.

- En el caso de una perforación lateral (stripping) en el tercio medio de la raíz:

Siempre se procede primero a la instrumentación y la obturación de los conductos, para después reparar la perforación de la manera descrita anteriormente.

- En el caso de una perforación en el tercio apical de la raíz:

El MTA se debe de colocar para formar un tapón apical de tres a cinco milímetros. Se coloca con un porta-amalgamas muy pequeño. Después se coloca una bolita de algodón húmeda, y se sella la apertura con un provisional. En la siguiente cita (mínimo tres o cuatro horas después) se obtura el resto del conducto con gutapercha y cemento sellador. Al final, se coloca un material de obturación permanente^{7**}.

- En la reparación de una reabsorción interna perforante:

Procedemos a la limpieza y conformación del conducto. Se utiliza NaOCl durante la preparación, e hidróxido de calcio entre citas, para así ayudarnos a limpiar el defecto y a la vez disminuir el sangrado. En la siguiente cita, quitamos el hidróxido de calcio, y obturamos con gutapercha y cemento el conducto, excepto el defecto, en el que colocamos el MTA. Para que fragüe el MTA, ponemos encima una bolita de algodón húmeda. En la siguiente cita, eliminamos la bolita de algodón, y procedemos a la obturación permanente^{7**}.

Para conseguir un buen sellado, es importante siempre comprobar la dureza del MTA antes de la colocación del material de obturación permanente. Varios estudios in vitro e in vivo, han demos-

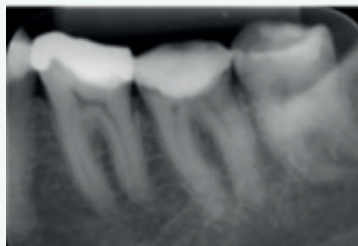


Figura 3: Radiografía inicial

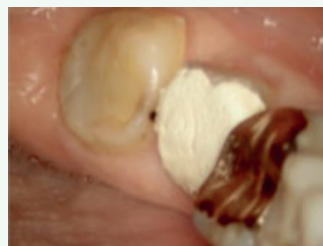

Figura 4: condición clínica inicial

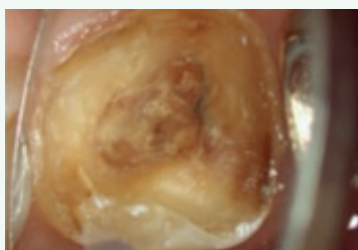


Figura 5. Aspectos clínicos después de retirada la obturación temporal

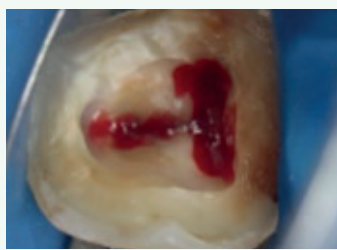


Figura 6. Localización de conductos

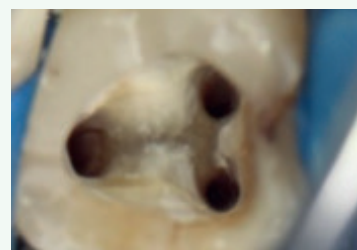

Figura 7. Preparación y desinfección de los conductos.

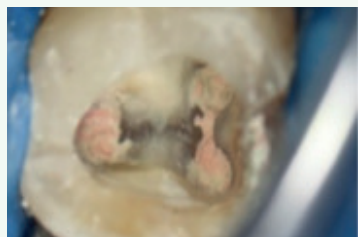

Figura 8. Obturación de conducto con gutapercha y MTA

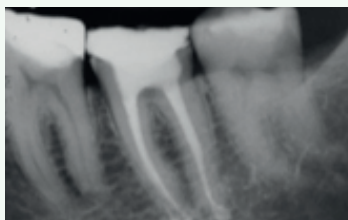


Figura 9. Radiografía final

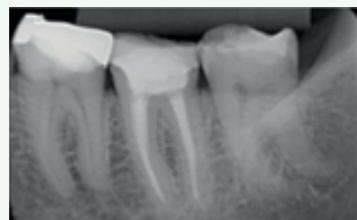

Figura 10. Control radiográfico después de 17 meses.

trado que el MTA es un material adecuado para la reparación de las perforaciones radiculares laterales o furcales^{13,14} (figs 3).

OBTURACIONES A RETRO EN CIRUGÍA ENDODÓNTICA

La realización de una apicectomía y de una cavidad a retro, y la posterior obturación de la misma con un material de obturación apical está indicada para conseguir un buen sellado apical, y así prevenir la penetración de irritantes desde el conducto a los tejidos perirradiculares, y viceversa. Varios materiales (amalgama, IRM, Super EBA...) han sido usados como materiales de obturación a retro. A través de estudios in vivo^{15,16}, se ha demostrado que el MTA se asocia a una menor inflamación de los tejidos adyacentes, una formación de cemento adyacente al MTA, y una buena regeneración de los tejidos perirradiculares.

OTRAS INDICACIONES

El MTA también se puede utilizar como material de barrera coronaria, después de la obturación del conducto, y antes del blanqueamiento interno¹⁷. Hay que evitar utilizar el MTA en el diente por encima del margen gingival, porque se puede provocar la decoloración del diente. En estos momentos se está estudiando una fórmula de MTA de color blanco, para evitar este tipo de situaciones.

Otra indicación puede ser la reparación de fracturas verticales. La reparación de fracturas de verticales suele tener una evolución desfavorable. El pronóstico de un tratamiento con MTA en un caso con fractura vertical, en el que haya comunicación directa con la cavidad oral durante un periodo de tiempo prolongado, es impredecible. Esto se debe a que el MTA se disuelve en un pH ácido^{7**}. A pesar de esto, se han descrito casos clínicos en la literatura de reparación de fracturas verticales^{7**}.

DISCUSIÓN

Se han publicado diversos estudios sobre la composición química, características de estructura en la superficie, cualidades selladoras, biocompatibilidad y la capacidad para regenerar y reparar con tejido original del cemento tipo Portland, MTA gris y blanco.

Desde el punto de vista de análisis de superficie, existen reportes donde se observa un material de una consistencia irregular, con áreas que presentan material granulado muy semejante al coral.¹⁶ Estas características concuerdan con nuestro estudio, excepto con las del MTA Pro-Root blanco, cuya superficie es menos rugosa y porosa comparada con la de los demás cementos estudiados.

Asgary y colaboradores¹⁷ reportan que el MTA presenta significativamente menor cantidad de óxido férrico, así como óxido de aluminio y óxido de manganeso. En nuestro estudio de EDS, no se detectó la presencia de Fe y Mg, y de óxido de aluminio no se observó diferencia significativa, aunque de manera regular las cantidades siempre fueron menores que las encontradas en el cemento Portland.

En el estudio de EDS de Oliveira MG y su grupo,¹⁸ se reporta que encontraron compuestos químicos muy similares entre los materiales estudiados; sólo se informa que hubo diferencias mínimas en cuanto al porcentaje de los mismos. El único elemento adicional fue el bismuto. Nuestro estudio concuerda con este reporte: el elemento adicional fue bismuto, y sólo en el caso del CPM, los elementos adicionales fueron bismuto y bario. En cuanto al análisis de superficie, también concuerdan los resultados obtenidos en nuestro estudio con los de Oliveira; se observan diferencias en texturas y en las partículas de cada material al estudio de MEB.

CONCLUSIONES

El MTA y sus propiedades se han valorado ampliamente en numerosos estudios en la bibliografía, pero todavía no existen estudios ni resultados a largo plazo.

A corto plazo este material resulta muy prometedor. Se ha demostrado que es un material biocompatible, con adecuada capacidad de sellado y baja solubilidad, con efectos antimicrobianos, y que induce la formación de tejido duro y a la vez facilita la regeneración del ligamento periodontal.

Todos estos tratamientos deben de ser valorados con controles periódicos de al menos seis meses a un año, o más tiempo.

Para realizar muchos de los tratamientos con este material es recomendable utilizar magnificación, bien por medio de un microscopio dental, endoscopio, o de lentes magnificadoras para ayudar en la visualización del campo.

En últimas investigaciones se ha visto que la composición del MTA y del cemento Portland es similar. Algunos estudio in vivo han encontrado resultados y reacciones biológicas muy similares entre los dos materiales¹⁹. El cemento Portland se puede convertir en un material muy prometedor para Endodoncia en un futuro cercano.

También es importante valorar el pronóstico del diente y su importancia para el paciente antes de empezar un procedimiento que no vaya a tener un resultado predecible. Otro aspecto a evaluar, es la posibilidad de referir a un endodoncista los pacientes o casos más difíciles que se escapen de nuestras posibilidades, tiempo, o especialidad.

BIBLIOGRAFÍA RECOMENDADA

Para profundizar en la lectura de este tema, el/los autor/es considera/an interesantes los artículos que aparecen señalados del siguiente

modo: *de interés **de especial interés.

1. Torabinejad M, Hong CU, Pitt Ford TR. Physical properties of a new root end filling material. *J Endodon* 1995;21:349-53. Artículo en el que se describen las propiedades físicas del
2. Torabinejad M, Hong CU, Pitt Ford TR, Kettering JD. Antibacterial effects of some root-end filling materials. *J Endodon* 1995;21:403-6
3. Shah PMM, Chong BS, Sidu SK, Pitt Ford TR. Radiopacity of potential root end filling materials. *Oral Surg Oral Med Oral Pathol Radiol Endo* 1996;81:476-9.
4. Torabinejad M, Pitt Ford TR, Abedi HR, Tang HM. Tibia and mandible reactions to implanted root-end fillings materials (abstract 56). *J Endodon* 1997;23:263
5. Torabinejad M, Smith PW, Kettering JD, Pitt Ford TR. Comparative investigation of marginal adaptation of mineral trioxide aggregate and other commonly used root-end filling materials. *J Endodon* 1995;21:295-9
6. Tang H, Morrow JD, Kettering JD, Torabinejad M. Endotoxin leakage of four root-end filling materials (abstract 42). *J Endodon* 1997;23:259.
7. Torabinejad M, Chivian N. Clinical applications of mineral trioxide aggregate. *J Endodon* 1999;25:197-206. Artículo en el que describen todos los tratamientos y aplicaciones clínicas, el manejo del MTA y varios casos clínicos.
8. Schwartz RS, Mauger M, Clement DJ, Walker III WA. Mineral trioxide aggregate: a new material for Endodontics. *J Am Dent Assoc* 1999;130:967-75. En este artículo se describen las distintas propiedades y manipulación del MTA, junto a cinco casos clínicos de distintos tratamientos.

9. Pitt Ford TR, Torabinejad M, Abedi HR, Backland LK, Kariyawasam SP. Mineral trioxide aggregate as a pulp capping material. *J Am Dent Assoc* 1996;127:1941-4
10. Shabahang S, Torabinejad M, Boyne PP, Abedi H, McMillan P. A comparative study of root-end induction using osteogenic protein-1, calcium hydroxide, and mineral trioxide aggregate in dogs. *J Endodon* 1999;25:1-6.
11. Miñana Gómez M. Utilización del agregado de trióxido mineral como barrera apical en dientes con el ápice abierto. *Rev Esp Endodon* 2000;18:131-9. Descripción en castellano, de 2 casos clínicos de barrera apical con MTA en dientes anteriores.
12. Lemon RR. Nonsurgical repair of perforation defects. Internal matrix concept. *Dent Clin North Am* 1992;36:439-57 Revisión sobre reparación de perforaciones. Concepto de la matriz interna.
13. Lee SJ, Monsef M, Torabinejad M. The sealing ability of the mineral trioxide aggregate for repair of lateral root perforations. *J Endodon* 1993;19:541-4.
14. Pitt Ford TR, Torabinejad M, Hong CU, Kariyawasam SP. Use of the mineral trioxide aggregate for repair of furcal perforations. *Oral Surg Oral Med Oral Pathol* 1995;79:756-63.
15. Torabinejad M, Hong CU, Lee SJ, Monsef M, Pitt Ford TR. Investigation of mineral trioxide aggregate for root-end filling in dogs. *J Endodon* 1995;21:603-8.
16. Torabinejad M, Pitt Ford TR, McKendry DJ, Abedi HR, Miller DA, Kariyawasem SP. Histologic assessment of MTA as root end filling in monkeys. *J Endodon* 1997;23:225-8
17. Cummings GR, Torabinejad M. Mineral trioxide aggregate as an isolating barrier for internal bleaching (abstract 53). *J Endodon* 1995;2:228.
18. Funteas UR, Wallace JA, Fochtman FW. A comparative analysis of mineral trioxide aggregate and Portland cement (abstract 21). *J Endodon* 2002;28:259]
19. Saidon J, Safavi JHK, Spangberg LS. Tissue reaction to implanted mineral trioxide aggregate or Portland cement (abstract 52). *J Endodon* 2002;28:247.