

ESCALÓN LINGUAL FRESADO COMO SOPORTE PARA PRÓTESIS REMOVIBLE INFERIOR - REPORTE DE CASO

STEP MILLING LINGUAL SUPPORT AS LOWER W PROSTHESIS - CASE REPORT

Dr. José Domingo Colque Morales¹ Dra. Claudia Milenka Sánchez Saravia²

¹ Master en rehabilitación oral, especialista en implantes

² Master en operatoria y estética dental, Master en endodoncia

Dirección para la correspondencia: Calle Daniel Campos 443.Tarija Bolivia
Correo electrónico: jdcolque@hotmail.com

RESUMEN

Aunque las prótesis parciales removibles y las prótesis completas son tratamientos estudiados, descritos, elaborados e instalados desde hace mucho tiempo, todavía son la base sobre la que se construyen las rehabilitaciones dentales removibles o sobredentaduras sobre implantes, que ayudan a muchos pacientes con problemas de retención y estabilidad. En este artículo se describe la aplicación de una alternativa de diseño para PPR en pacientes clase I de Kennedy y que presentan soporte periodontal disminuido. Se emplea para tal efecto una rehabilitación fija ferulizada en los remanentes inferiores en los que se diseña un escalón fresado que servirá de apoyo para el conector mayor de una Prótesis Parcial Removible (PPR).

PALABRAS CLAVE: Prótesis dental, prótesis parcial removible, sobredentadura, escalón fresado lingual

SUMMARY

Although removable partial dentures and full dentures are treatments studied, described, developed and installed long ago, they are still the basis on which the removable dental restorations and overdentures on implants, which help many patients with retention problems and stability. This article describes the application of an alternative design for PPR in patients Kennedy Class I described and having periodontal support diminished. It is used for this purpose splinted fixed rehabilitation in the lower remaining in which a milling step that will support a major connector is designed PPR

KEYWORDS: Dental prostheses, removable partial dentures, overdenture lingual milling step

INTRODUCCIÓN

Cuando se considera la historia natural de la enfermedad periodontal y su papel en la mortalidad dentaria, se pone de relieve dos situaciones altamente demandantes: la primera de ellas es que al final de la terapia periodontal activa, posiblemente solo algunos dientes podrán ser conservados, y la segunda, es que estos dientes remanentes, a menudo, presentan disminución del aparato de inserción y signos de movilidad. En la primera situación, se destaca la demanda de rehabilitación protésica en los dientes perdidos, pero la segunda situación, condiciona la decisión del clínico en la determinación de pilares protésicos adecuados para la rehabilitación.

La rehabilitación protésica es una parte importante del tratamiento integral de los pacientes con enfermedad periodontal avanzada. Esto representa desafíos protésicos - periodontales y las implicaciones clínicas cuando se realizan restauraciones protésicas sobre pilares con periodonto disminuido¹.

Los pacientes periodontalmente comprometidos, forman parte de un grupo altamente demandante de soluciones protésicas que sean tanto estéticas como biomecánicamente compatibles con su soporte periodontal disminuido. En el caso de los pacientes parcialmente edéntulos, con soporte periodontal disminuido y que requieren un reemplazo protésico en su extensión distal, las opciones de tratamiento pueden incluir implantes, prótesis fija en cantilever y sobredentaduras².

DESCRIPCIÓN DEL CASO

Paciente femenino de 50 años, ausencia total de piezas dentarias superiores y clase I de Kennedy inferior. Rehabilitado con prótesis removibles mal ajustadas, presencia de caries y obturaciones fil-trantes en piezas dentarias inferiores.

Presenta periodontitis generalizada asociada a trauma mecánico persistente producto de una des-adaptación protética del conector mayor lingual de la prótesis que emplea, mostrando reabsorción gingival lingual en 33, 32, 42, y 41.

Se puede identificar desgaste dentario moderado, movilidad mandibular buena, y no presenta tras-torno temporomandibular al índice de Helkimo. Paciente receptivo.

Se propone estructurar el caso de manera que se siga la secuencia lógica de procedimientos, que nos llevan a consolidar una rehabilitación oclusal en paciente mediante el empleo de una prótesis combinada parcial removible retenida por un con-necto mayor de apoyo singular, el que está diseña-do sobre facetas linguales fresadas en prótesis fija. Procedimiento que se emplea en casos de incon-veniente clínico o económico para rehabilitar con implantes dentales oseointegrados, reabsorción gingival lingual, pilares con pérdida de soporte periodontal, o por la imposibilidad de ubicar sin trauma el conector mayor de la PPR. Se emplea el apoyo oclusal o cingular para la transmisión de cargas masticatorias (soporte), y un retenedor la-brado para aplicar menor daño a los pilares.



Imagen 1: Vista frontal

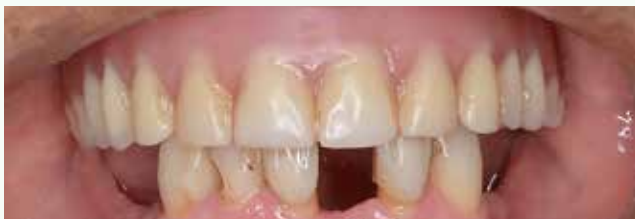

Imagen 2 – Intraoral frontal inicial

BALANCE DEL ESTADO DE LA CUESTIÓN

En nuestro entorno sociodemográfico, según las condiciones económicas actuales, cada vez más pacientes ancianos optan por rehabilitar su boca mediante prótesis removible, y aún siendo las prótesis parciales removibles y prótesis comple-tas tratamientos estudiados y descritos desde hace mucho tiempo, todavía hoy es básico el conoci-miento de las técnicas y pasos para su elaboraci3n. Además, son la base sobre la que se construyen las rehabilitaciones removibles sobre implantes, que ayudan a muchos pacientes geriátricos con pro-blemas de retención y estabilidad en su prótesis removible³.

Pese al innegable incremento en la utilización de implantes óseo integrados en el tratamiento de la extensa problemática de la desdentación parcial, la confección de prótesis removibles metálicas conti-nua siendo a escala mundial, el principal recurso terapéutico vigente. Sin embargo, desde el punto de vista del paciente, la recuperación de la función estética es su principal falencia⁴.

Es complicado obtener un asiento positivo para los descansos en los dientes anteriores pues sus su-perficies linguales son inclinadas pero carecen de fosas centrales o crestas marginales. La situaci3n más lesiva es colocar el descanso en una superficie inclinada. La fuerza sobre un área semejante apli-ca una fuerza lateral al diente, causando desplaza-miento dental y destrucci3n ósea permitiendo que el aparato salga de su posici3n y desplace en tejido alterando y desorganizando la oclusi3n. Por esta raz3n la mejor manera de obtener una sienta para la PPR es la confecci3n de prótesis fijas con super-ficies fresadas en su cara lingual⁵.

Según la descripci3n de Mckracken, se considera favorable la ferulizaci3n de los pilares de sopor-te antero inferiores cuando estos han perdido un canino, o cuando tienen disminuci3n de soporte periodontal, con el fin estabilizar y retener una restauraci3n removible.

El sistema tipo “swing lock” o de “fresado” asegu-ra la funci3n de grupo de los dientes remanentes mandibulares. Otra ventaja de además está dada por la posibilidad de emplear piezas dentarias con pron3stico dudoso, aspecto que afecta seriamente a la estabilidad y retenci3n de prótesis convencio-

nales. En este tipo de retenciones ferulizadas, la pérdida de un pilar no compromete la retención y la estabilidad en tan alto grado⁶.

ANÁLISIS INTRAORAL

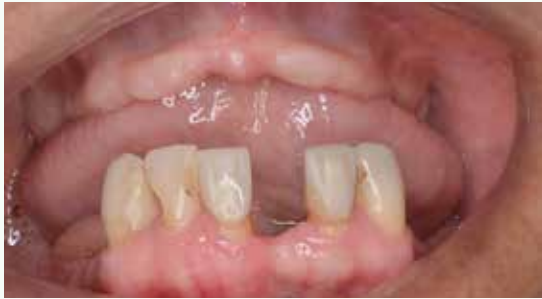

Imagen 3 – Vista Frontal Intraoral

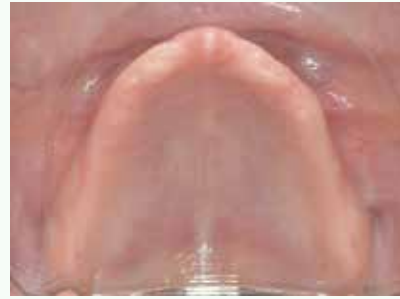

Imagen 6 – Vista Oclusal Superior

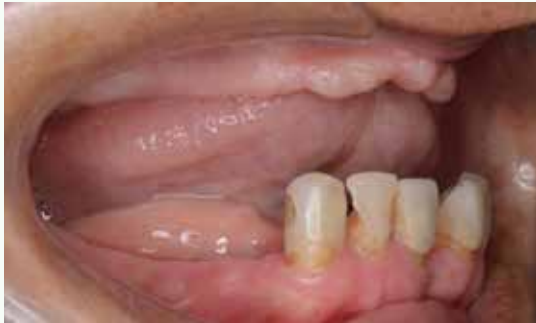

Imagen 4 – Vista lateral der.

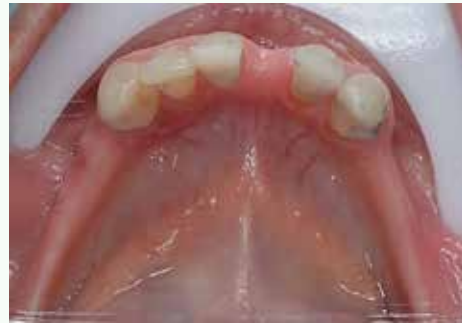

Imagen 7 – Vista Oclusal Inferior

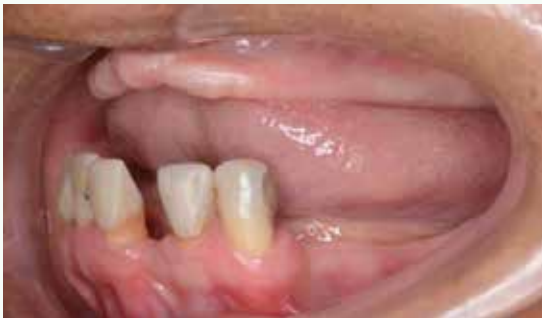

Imagen 5 – Vista Lateral Izq.

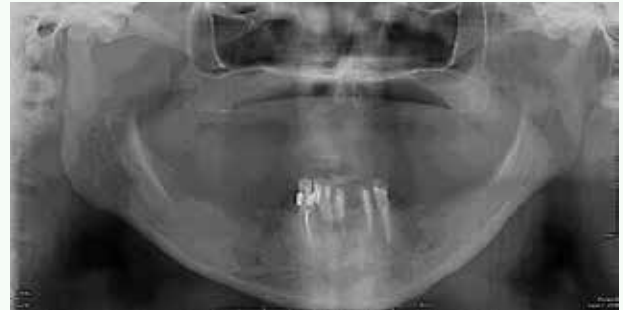

Imagen 8 – Radiografía panorámica

ANÁLISIS DE MODELOS MONTADOS EN RC

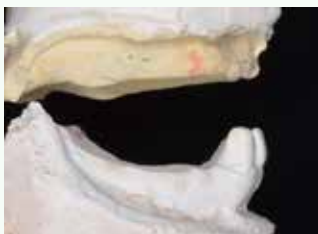

Imagen 9
Vista lateral derecha

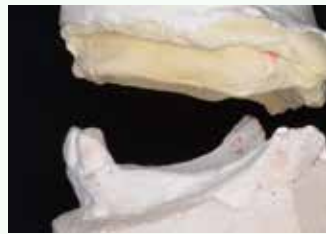


Imagen 10
Vista lateral Izquierda

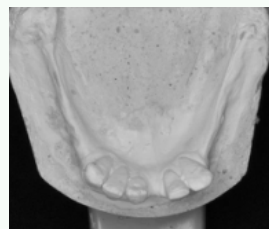


Imagen 11
Vista oclusal Inferior

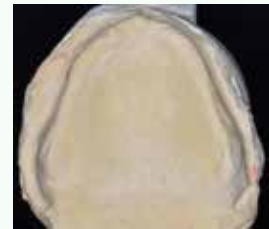

Imagen 12
Vista oclusal superior

LISTA DE PROBLEMAS

1.8	Ausente	3.8	Ausente
1.7	Ausente	3.7	Ausente
1.6	Ausente	3.6	Ausente
1.5	Ausente	3.5	Ausente
1.4	Ausente	3.4	Ausente
1.3	Ausente	3.3	Obturación filtrante, Recesión gingival lingual
1.2	Ausente	3.2	Prótesis unitaria con sellado periférico deficiente
1.1	Ausente	3.1	Ausente
2.1	Ausente	4.1	Prótesis unitaria con sellado periférico deficiente
2.2	Ausente	4.2	Carial Proximal, obturación filtrante
2.3	Ausente	4.3	Obturación filtrante, Recesión gingival lingual
2.4	Ausente	4.4	Ausente
2.5	Ausente	4.5	Ausente
2.6	Ausente	4.6	Ausente
2.7	Ausente	4.7	Ausente
2.8	Ausente	4.8	Ausente

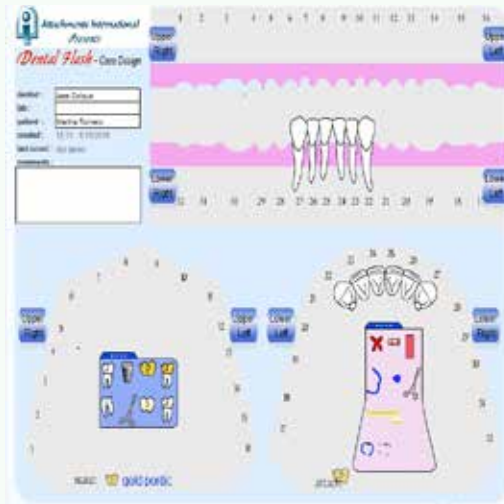


Imagen 13 – Estado inicial paciente

PLAN DE TRABAJO IDEAL PROPUESTO

FASE	ACCIÓN
PRELIMINAR	Ninguna
ETIOTRÓPICA	<ul style="list-style-type: none"> Control de placa, destartaje. Alisado radicular. Tratamiento de caries 42,43 y 33.
CORRECTORA	Tratamiento Conducto en 33, 32, 41, 42 y 43
RESTAURADORA	<ul style="list-style-type: none"> Poste intraocular en 43, 42,41, 32 y 33. Corona provisional en 43, 42, 41, 32 y 33. Coronario lingual para apoyo de conector mayor de la Ipr. PTR superior mucosoportada. PPR esquelética metálica con apoyo lingual en sector anterior y ganchos labrados.
MANTENIMIENTO	Control de PB, control oclusal y resabadao PPR de acuerdo a necesidad.

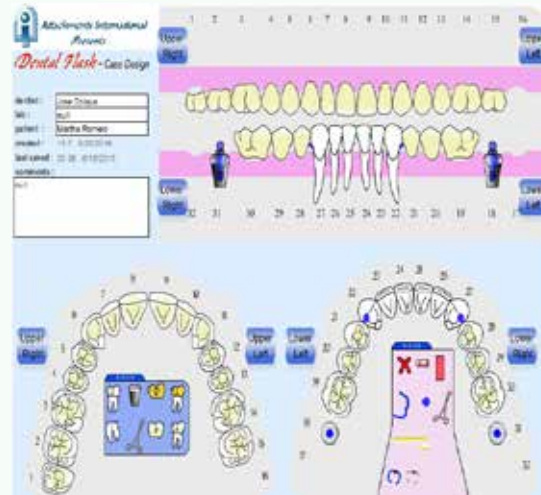


Imagen 14 – Plan de tratamiento ideal

PLAN DE TRABAJO ALTERNATIVO PROPUESTO

FASE	ACCIÓN
PRELIMINAR	Ninguna
ETIOTRÓPICA	<ul style="list-style-type: none"> Control de placa, destartaje. Alisado radicular. Tratamiento de caries 42,43 y 33.
CORRECTORA	Tratamiento Conducto en 33, 32, 41, 42 y 43
RESTAURADORA	<ul style="list-style-type: none"> Implante dentario en 46 y 36 con rehabilitación de apoyo distal para la PR inferior. Poste Intraradicular en 43, 42, 41, 32 y 33. Corona provisional en 43, 42, 41, 32 y 33. Protesis fija ferulizada de 43 a 33 con fresado coronario lingual para apoyo de conector mayor de la PPR. PTR superior mucosoportada PPR esquelética metálica con apoyo lingual en sector anterior ataches extracoronaes.
MANTENIMIENTO	Control de PB, control oclusal y resabado PPR de acuerdo a necesidad.

Básicamente el plan alternativo es similar, más la diferencia fundamental es que al no poder emplear un apoyo posterior a la prótesis removible, no se emplean los retenedores tipo atache y en cuenta de ello se utiliza ganchos labrados que permiten proteger a los pilares y sirven de retención eficiente a la Prótesis Removible.

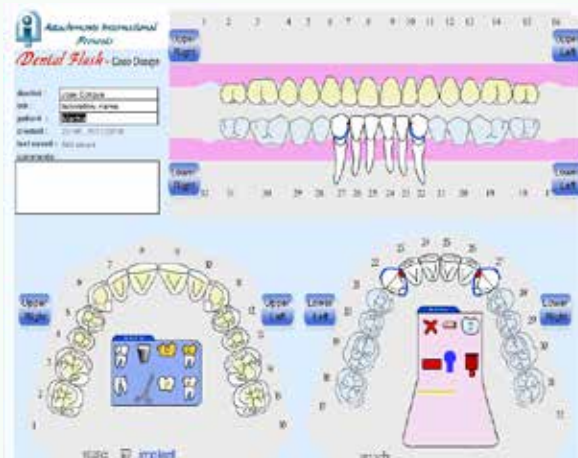


Imagen 15 – Plan de trabajo aceptado

AVANCE DEL TRATAMIENTO

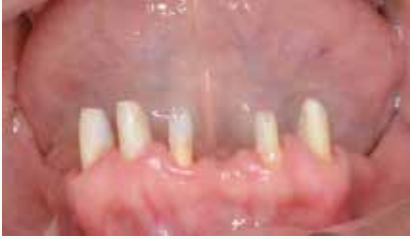

Imagen 16 – Piezas restauradas listas para diseñar y rehabilitar protésicamente

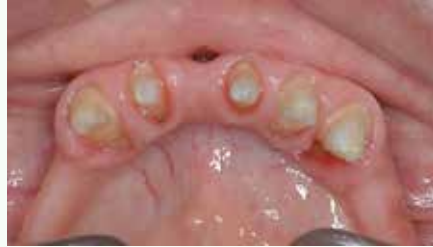

Imagen 17 – Ídem 16 vista oclusal

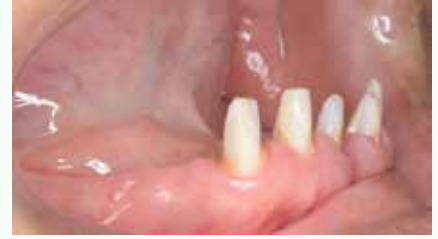

Imagen 18 – Vista Lateral derecha

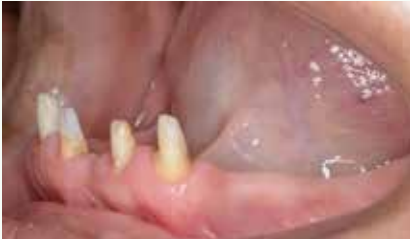

Imagen 19 – Vista Lateral izquierda

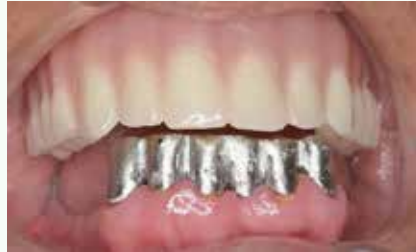

Imagen 20 – Prueba cofias metálicas. Ajuste y oclusión.

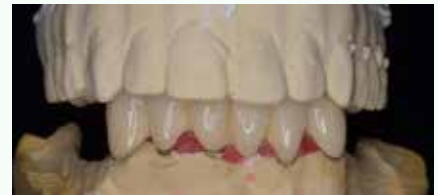

Imagen 21 – Aplicación de cerámica dental. Vista frontal.

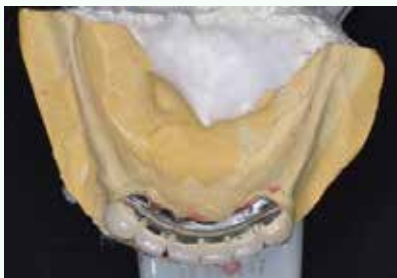

Imagen 22 – Vista oclusal

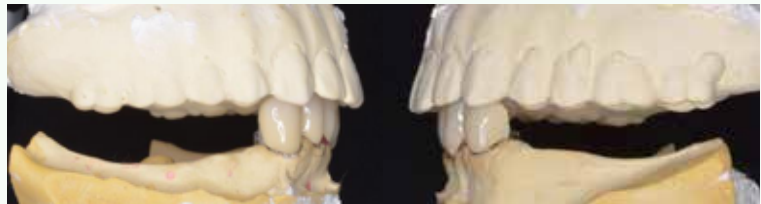

Imagen 24 – Vista Lateral derecha e izquierda

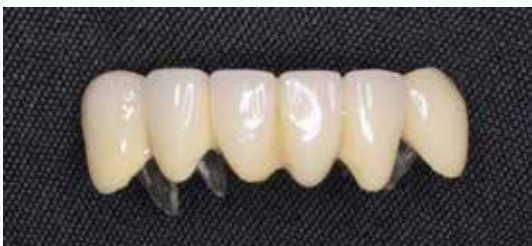

Imagen 25 – PPF inferior en porcelana terminada, vista frontal

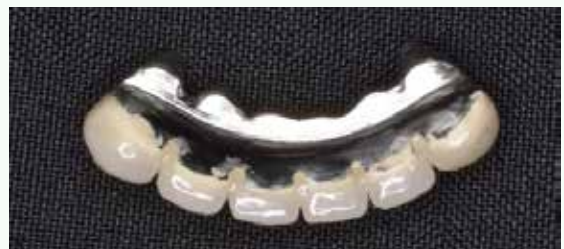

Imagen 26 – Vista oclusal fresado lingual

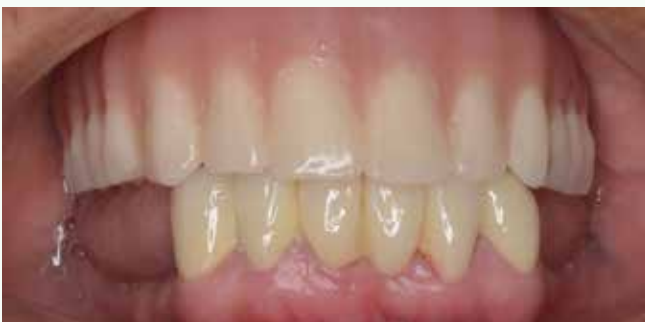

Imagen 27 – Cementación PPF inferior e instalación PTR superior. Vista frontal

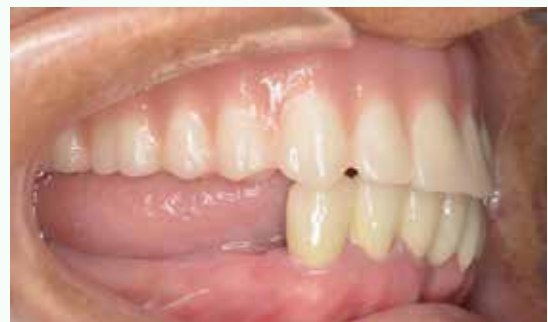

Imagen 28 – Idem 27 vista lateral derecha

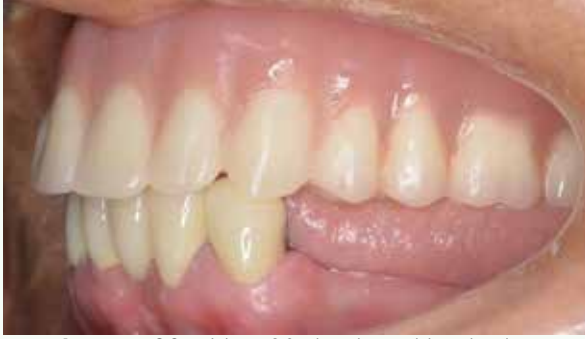

Imagen 29 – Idem 28 vista lateral izquierda

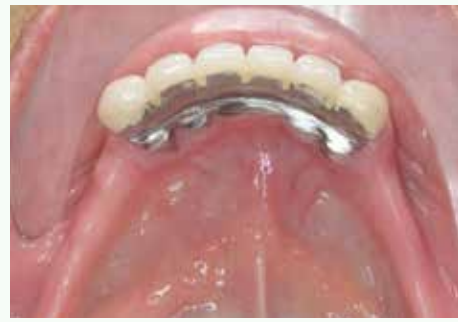

Imagen 30 – Prótesis fija fresada cementada

POSOPRETARIO INMEDIATO

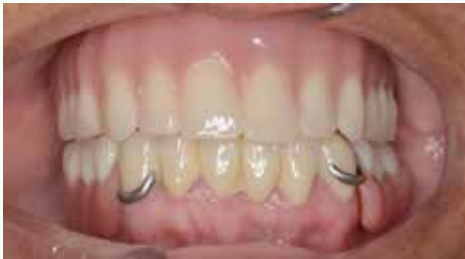

Imagen 31 – Rehabilitación terminada vista frontal

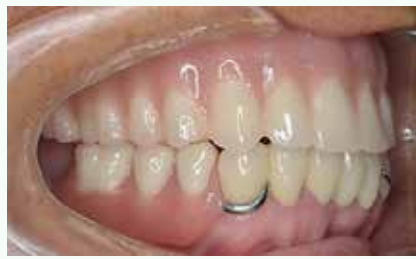

Imagen 32 – Idem 53 Vista derecha

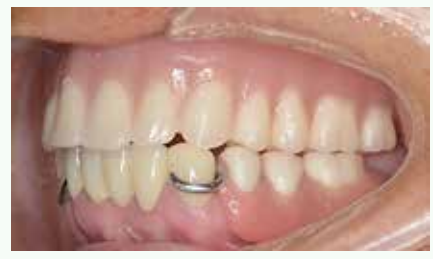

Imagen 33 – Idem 53 Vista izquierda

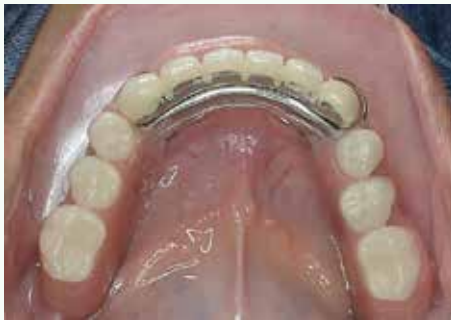

Imagen 34 – vista oclusal

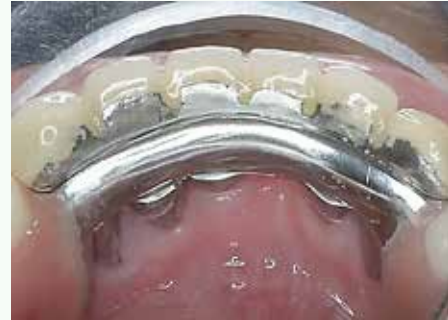

Imagen 35 – detalle 34

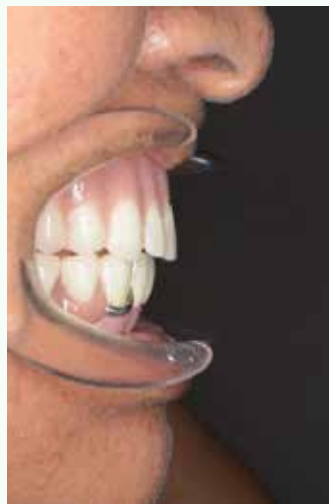

Imagen 36 – Perfil derecho

COMPARACIÓN PRE Y POSOPERATORIAS



Imagen 37



Imagen 38

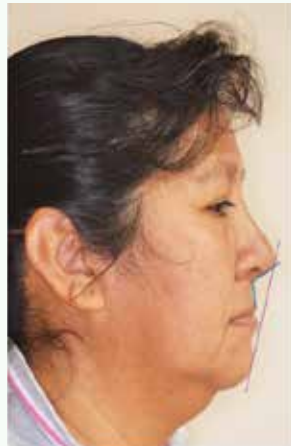

Imagen 39

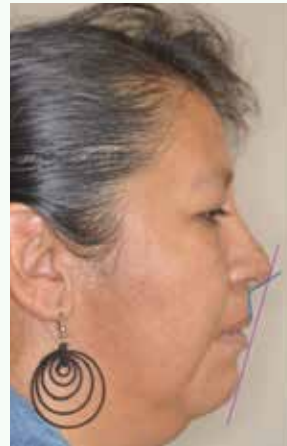

Imagen 40

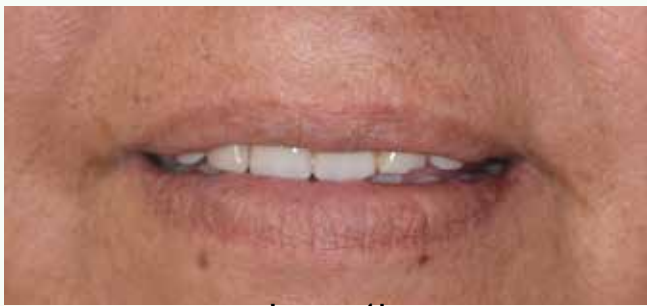

Imagen 41

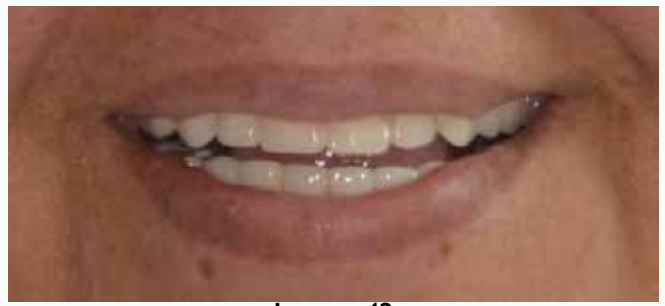

Imagen 42

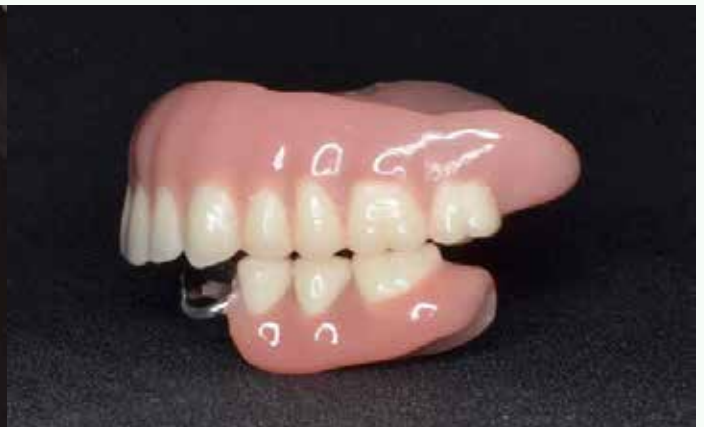
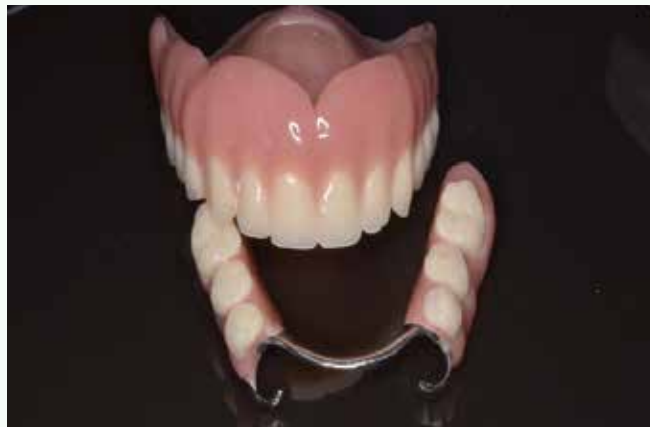
Imagen 43 y 44 – Prótesis terminadas

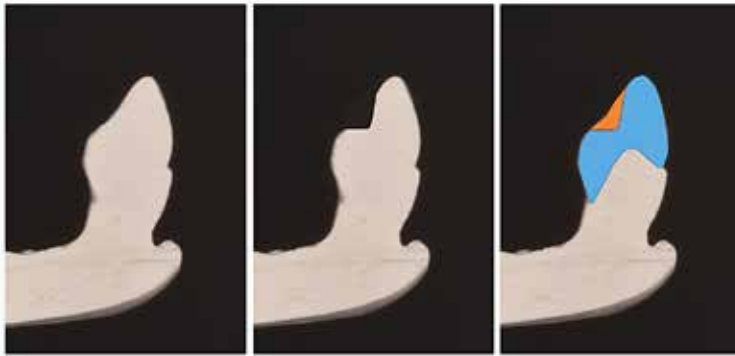


Imagen 45 - Detalle fresado de escalón en corte de modelo terminado

CONTROL A 18 MESES

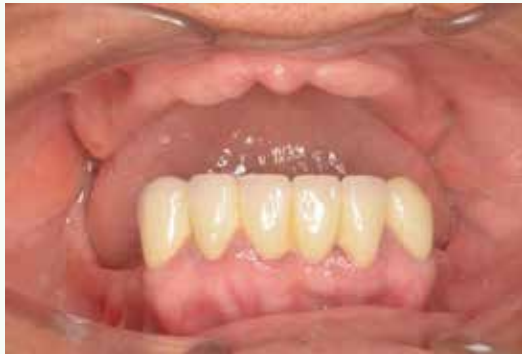

Imagen 46 - Vista frontal intraoral

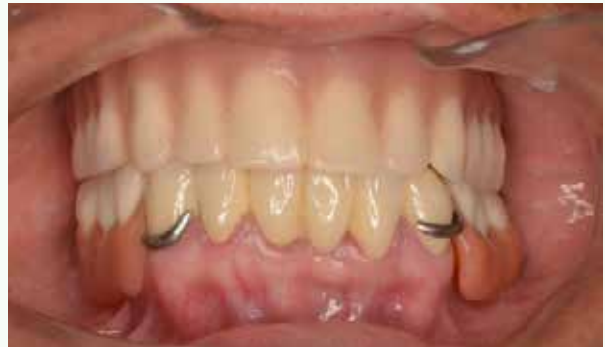

Imagen 47 - Vista intraoral frontal con prótesis removibles

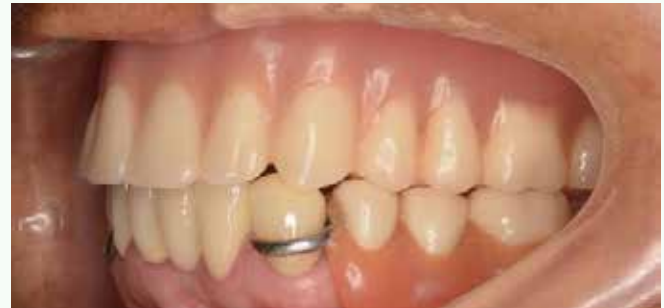
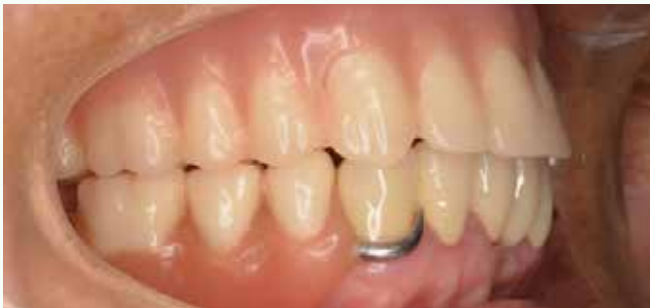
Imagen 48 y 49 - vista lateral derecha e izquierda



Imagen 50 - Sonrisa Plena

CONCLUSIÓN

Ya sea por el inconveniente clínico o económico para rehabilitar con implantes dentales oseointegrados, reabsorción gingival lingual, pilares con pérdida de soporte periodontal significativo, o por la imposibilidad de ubicar el conector mayor de la PPR inferior para evitar trauma en las estructuras blandas linguales, la alternativa presentada se consolida como un opción viable y funcional para rehabilitar ausencias tipo clase I de Kennedy. En la odontología actual, la prótesis parcial removible esquelética o metálica continúa siendo un recurso terapéutico plenamente vigente para una vasta población del planeta⁷. Por tanto, debemos perseverar en la búsqueda de mejoras y la variación del diseño protésico convencional de las PPR para casos de edéntulos bilaterales de extremo libre inferiores, más aún cuando las pizas remanentes que servirán de soporte están periodontalmente disminuidas.

DISCUSIÓN

Evidentemente el plan de tratamiento ideal debería contemplar la presencia de implantes dentales oseointegrados que sirvan como apoyo a la superficie interna más distal de la prótesis removible, asistidos con retenedores anteriores de tipo estético (ataches extra o intra coronarios en caninos). La no aplicación de estos soportes posteriores oseointegrados en el plan obliga a emplear dispositivos retentivos más convencionales en los caninos (ganchos labrados de acero) que compensarán la aparición de basculación causada a la reabsorción de las zonas edéntulas posteriores en el futuro, y evitar así la consecuente pérdida de estabilidad de las piezas dentarias anteriores que actúan como pilar o soporte.

Sin lugar a dudas, el factor de disminuir la estética y preservar la funcionalidad y extender así la vida útil de la rehabilitación satisface al paciente, que al no poder aplicar a rehabilitación fija implanto-soportada, manifiesta en la instalación de la PPR su conformidad y mejor comodidad ante prótesis empleadas con anterioridad, opinión que se repite y consolida más de un año después en los controles posoperatorios. Por todo, lo antes expuesto y el éxito alcanzado por la rehabilitación propuesta, ya sea estético o funcional, se recomienda se instale

este tipo de rehabilitación en casos que manifiestan disminución de las condiciones para diseñar, confeccionar y rehabilitar con PPR convencionales.

BIBLIOGRAFÍA

1. Osorio Vélez LS, Ardila Medina CM. Restauraciones protésicas sobre dientes con soporte periodontal reducido. *Avances en Odontostomatol* 2009; 25 (5): 287-293.
2. Berg T. Maxillary distal-extensión removible partial denture abutments with reduced periodontal support. *Journal of Prosthetic Dentistry* 1993;70:245-50
3. Ayuso-Montero R, Martori López E, Brufau de Barberá M, Ribera Uribe M. Prótesis removible en el paciente geriátrico. *Av. Odontostomatol* 2015; 31 (3): 191-201.
4. Fernández E, Monardes H, Mardones F, Acosta H, Segovia JL, Román J, Bernal G. Modificaciones de diseño protésico para mejorar estética en prótesis parcial removible metálica. *Av. Odontostomatol* 2013.
5. Cedeño Morales Luis. "Consecuencia por la falta de nichos o descanso oclusales en prótesis parcial removible". Tesis de grado. Facultad piloto de odontología Universidad de Guayaquil. 2013.
6. Carr, McGivney & Brown. "Conectores mayores y menores". *Prótesis parcial removible de Mckracken*. Ed. 11
7. Asencio Palacios, Pamela. Necesidades de rehabilitación oral en el hogar de anciano. Tesis de grado. Carrera de Odontología. Quito: UCE. 2016.